症例

中耳結核・上咽頭結核の１症例

舘田勝、小柴康利、廣崎真柚、大島英敏、橋本省
国立病院機構仙台医療センター　耳鼻咽喉科

抄録

日本の中耳結核は年間 20 例弱で推移しており、診察する機会が減少してきている。今回我々は初診から診断までに 10 ヶ月を要した中耳結核を経験した。症例は 57 歳の女性、咽頭炎、中耳炎にて治療中、左鼓膜切開後に穿孔が拡大、耳漏の悪化、軽快を繰り返していた。初診後 10 ヶ月後に肉芽、白苔を認め中耳結核を疑い耳漏を提出し PCR 検査陽性であった。上咽頭、喀痰の検査でも PCR で陽性となった。INH300mg、REF450mg、EB750mg、PZA1g を 2 ヶ月、INH300mg、REF450mg、EB750mg を 4 ヶ月内服し治癒した。中耳、上咽頭の所見は内服後速やかに白苔、肉芽は消失した。難治性中耳炎の鑑別診断として中耳結核を再認識するために報告する。

キーワード：中耳結核、上咽頭結核、滲出性中耳炎

1. はじめに

日本は依然結核の中蔓延国であるが、宮城県の罹患率は 10 万対で 10 を下回り国内での地域差が生じている。中耳結核は 2016 年で 15 例、2012 年以後 20 例弱で推移しており [1) 2)]、宮城県においてはまれな疾患となりつつある。発症初期は滲出性中耳炎との鑑別が困難で、白苔や肉芽を伴わず、局所処置により軽快することもある。症例の減少は鑑別診断としての想起の稀薄化につながり、ドクターズディレイを引き起こす [3) 4)]。過去には集団感染の報告もあり耳鼻咽喉科医としては常に認識しておくべき疾患であり [5) 6)]、中耳結核の特徴、最近の傾向につき再認識するために報告する。

2. 症例

57 歳女性

主訴：咽頭痛、難聴、鼻閉

現病歴：3 ヶ月前から咽頭痛があり、近医耳鼻咽喉科へ通院していた。左中耳炎として治療が行われたが、2 ヶ月前から嚥下時違和感が出現。内服にて軽快するも再発するため、当科を紹介され受診した。

既往歴：20 歳ベーチェット病、49 歳緑内障、パラノイア通院中

初診時所見：両側鼓膜は陥凹（図 1A）、両側鼻腔に膿汁を認めた。軟口蓋に発赤、上咽頭に膿汁を認めた。喉頭は異常無く、頸部腫脹も認めなかった。

検査所見：純音聴力検査では両側の伝音難聴を認め、ティンパノグラムは両側Ｃ 2 タイプであった。白血球 8400 μ/ml、CRP0.5 であった。

3. 経過

両側滲出性中耳炎（図 1A）、鼻炎、咽頭炎の診断にて、両側鼓膜切開を施行。内服薬を処方した。咽頭痛は軽快したが、左難聴は持続した。両側鼓膜に小穿孔を認めるが耳漏は認めなかった。受診後 64 日概ね症状は軽快し一旦終診となった。

受診後 132 日より左難聴出現。受診後 156 日左耳漏が出現し再来した。点耳薬、抗菌薬にて経過を見ていた。受診後 191 日左鼓膜穿孔は拡大した（図 1B）、引き続き局所処置や内服薬処方や点耳薬に経

過を見ていた。

受診後 317 日左鼓膜に大穿孔、肉芽、壊死組織を認め耳漏の抗酸菌培養を提出した（図 1C）。受診後 324 日 PCR で結核菌が陽性。受診後 327 日呼吸器内科にて喀痰提出、PCR で結核菌陽性、直接法陰性、3 週後の培養でも陽性であった。受診後 334 日上咽頭にも白苔を認め（図 2A）、上咽頭ぬぐい液を提出し PCR で結核陽性であった。

受診後 335 日から INH300mg、REF450mg、EB750mg、PZA1g の 4 剤の抗結核薬の内服を開始した。受診後 345 日治療後 10 日には鼓室内の白苔は減少、上咽頭の白苔は消失した（図 1D 図 2B）。4 剤を 2 ヶ月内服後、INH300mg、REF450mg、EB750mg の 3 剤を 4 ヶ月内服し治療を終了した。治療後 5 年を経過するが再発は認めていない。

4. 考察

抗結核薬が普及する以前は中耳炎の約 5%を中耳結核が占め、肺結核患者の 2 ～ 10%が中耳結核を合併しており鑑別疾患の重要な位置をしめていた[6]。しかし 2012 年以後、発症数は年間 20 例弱で推移し、2016 年は 15 例で診察する機会が減少してきている[1]。中耳結核の減少により、耳鼻咽喉科医一人が遭遇する機会はおそらく一生に一度あるかないかであろう。特に大阪、東京のような罹患率の高いところに比べここ数年にわたり 10 万対の罹患率が 10 を下回る宮城、秋田、山形、福島ではその認識が稀薄となっている[1) 2)]。鑑別診断としての想起の遅延が診断のドクターズディレイにつながっており、その重要性が強調されている[3) 4)]。

肺結核は男性に多いが、頸部リンパ節結核が含まれる肺門・縦隔以外のその他のリンパ節結核、中耳結核、咽頭結核は女性に多い[1) 7) 8) 9)]。上咽頭結核の 33%に中耳結核を認め、上咽頭結核の 55%に耳症状を訴えることから、中耳と咽頭の結核の合わせた評価は必須である[9]。診断基準は平出ら[10]や宮下[11]の報告があるが、滲出性中耳炎で経過する症例など、診断基準に合わないものが報告されてきて

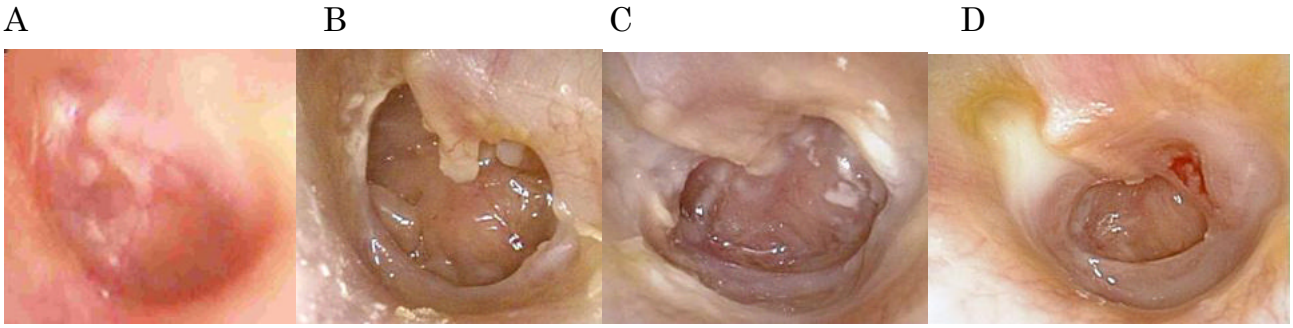

図1　鼓膜所見
A：初診時、陥凹し滲出液を認める。B：治療前（受診後191日）大穿孔を認める。C：診断時（受診後334日）鼓室内に肉芽組織と白苔を認める。D：治療中（受診後418日治療後83日）鼓室内の白苔は消失し鼓膜穿孔は縮小している。

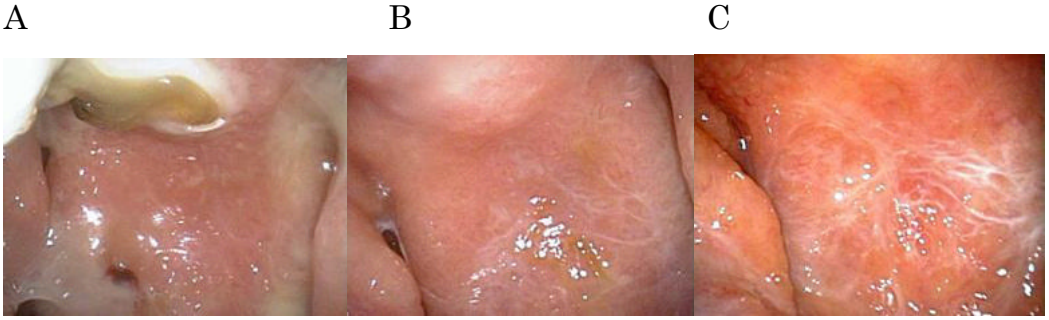

図2　上咽頭所見
A：診断時（受診後334日）上咽頭の右側壁から上壁に白苔を認める。B：治療中（受診後345日治療後10日）上咽頭の白苔は消失。C：治療中（受診後404日治療後69日）白苔の再発を認めず粘膜は瘢痕化している。

いる[3) 6)]。今回の症例も初期には滲出性中耳炎として矛盾のない経過をたどり、診断前には肉芽や白苔を認め結核を疑う所見となったが、どの時点で鑑別診断として結核を想起するかは難しい問題である。当院では複数医師による診察で、変更した医師が中耳結核を疑い診断に至った。

滲出性中耳炎、およびその後の慢性中耳炎との考えで､同一医師がパターン化した診療を行った場合、どの時点で想起できるかは不断の啓蒙に懸かっている。中耳・外耳の肉芽・白苔が観察できれば結核を疑うべきであり、通常の抗菌薬に抵抗性で、経過が長い場合にも除外診断として一度は抗酸菌の培養を提出するべきであろう。鑑別診断に挙がれば耳漏の抗酸菌塗抹、培養、PCR の提出、上咽頭・喀痰の同様の検査を提出。場合により鼓室内肉芽、上咽頭の生検を施行し、診断が困難な場合にはクオンテイフェロンや T-SPOT を施行する。現在では疑って検査を行えば結果は比較的早期に診断がつくことが多い。今回の治療は呼吸器科医師と相談の上、耐性菌もなく肺病変もあることから 4 剤を 2 ヶ月、3 剤を 4 ヶ月内服した。一般には 4 剤 2 ヶ月、2 剤 4 ヶ月するのが初期標準治療である。

5. まとめ

日本では中耳結核は年間 20 弱となってきているが、未だ重要な鑑別疾患の一つである。難治性中耳炎、通常と異なる経過の際には中耳結核を想起、あるいは除外診断として抗酸菌の検査を行うべきである。

6. 文献

1) 新登録患者数 - 登録時結核病類、性、年齢階級別：結核の統計 2011-2017、東京：公益財団法人結核予防会、2011-2017

2) 阿彦忠之：結核の疫学と予防法　ENTONI 2011；130：1-5

3) 小島 博己、山本 和央、力武 正浩、他：最近の中耳結核症例の検討　耳鼻咽喉科展望 2008；51：33-42

4) 近澤 仁志、小島 博己：【今また結核を見直す】中耳結核　耳鼻咽喉科・頭頸部外科 2015；87：724-728

5) 遠藤里美、佐竹充章、吉田尚弘、他：中耳結核の発生とその対策について（山形市を中心とした集団発生から）Otol Jpn　1992：2：4：418

6) 渡辺知緒、青柳　優：中耳結核　ENTONI 2011；130：29-33

7) 浅岡 恭介 , 稲垣 彰 , 村上 信五：抗結核薬減感作療法を必要とした中耳結核の一例と最近の中耳結核の臨床像の検討 Otol Jpn 2017；27：118-124

8) 舘田 勝、工藤 貴之、長谷川 純、他：頸部結核性リンパ節炎の確定診断・治療とその問題点 日本耳鼻咽喉科学会会報 2007；110：453-460

9) 舘田 勝、小田 真琴、片桐 克則、他：細菌学的診断が困難であった上咽頭結核の 1 例 口腔・咽頭科 2009；22：137-142

10) 平出文久、松原宏、山口宏也、他：最近の中耳結核の特徴と診断について、耳喉頭　1978；50：709-715

11) 宮下　弘：結核性中耳炎　JHONS　1993；9：939-945