症例

MRSA 菌血症に合併した腸腰筋膿瘍の 1 例

熊坂衣織[1)]、高橋広喜[1)]、藤川祐子[2)]、森俊一[1)]、鈴木森香[1)]、高野由美[1)]
1）国立病院機構仙台医療センター　総合診療科　2）東北大学病院　総合感染症科

抄録

症例は 46 歳男性。2017 年 1 月下旬より右臀部から右下肢にかけて疼痛を自覚し近医を受診した。炎症反応および肝胆道系酵素が高値を呈していたため抗菌薬を投与された。その後も疼痛は改善せず、右肩にも痛みが広がり体動困難となり、発熱も出現したため当科へ紹介となった。受診時、右臀部および股関節部に圧痛あり、股関節の屈曲および回旋制限を認めた。CT および MRI 検査にて右腸腰筋背側から骨盤壁沿いに不整な染まりを認め、腸腰筋膿瘍と診断した。膿瘍への穿刺ルートの確保が困難であったため、抗菌薬 Meropenem 投与による保存的治療を開始した。血液・尿培養から Methicillin-resistant *Staphylococcus aureus*（MRSA）が検出され Vancomycin（VCM）を投与した。VCM 投与 35 日目に好中球減少症を発症したため Daptomycin に変更した。第 58 病日、CT 検査では右仙腸関節部の液体貯留がわずかに残っていたが、局所の疼痛は消失し炎症反応も陰性となったため、Rifampicin と ST（Sulfamethoxazole - Trimethoprim）合剤の内服に切り替え退院となった。今回、MRSA 菌血症に腸腰筋膿瘍を合併し、ドレナージが困難であったが、長期の抗菌薬治療を行い奏効した 1 例を経験した。最近の医療曝露歴のない健常者においても MRSA 感染症を考慮する必要があると考えられた。

キーワード：MRSA 、菌血症、腸腰筋膿瘍

1　はじめに

腸腰筋膿瘍はまれな疾患であり基礎疾患を有する中高年以上の長期臥床者に好発し、患者の免疫力低下が発症の前提となることが多い。初期は特徴的な所見に乏しいため診断が困難であるが、適切な治療が遅れると致命的になるとされている[1)]。今回、基礎疾患を持たない中年者において Methicillin-resistant *Staphylococcus aureus*（MRSA）菌血症により腸腰筋膿瘍を合併し、ドレナージが困難であったが長期の抗菌薬治療を行い奏効した 1 例を経験したので報告する。

2　症例

患　者：46 歳　男性

主　訴：右臀部から右下肢の痛み

既往歴：36 歳 痔瘻根治術、38 歳 虫垂切除術、45 歳 繰り返す鼻出血

家族歴：特記事項なし

生活歴：飲酒歴はビール 1,000ml と日本酒 1 合を週に 5 日摂取（アルコール換算量 65.6 g/日）。

現病歴：2017 年 1 月下旬より右臀部から右下肢にかけて疼痛を自覚し近医を受診した。発熱はなかったが、炎症反応および肝胆道系酵素が高値を呈していたため抗菌薬を投与された。その後も疼痛は改善せず、右肩にも痛みが広がり体動困難となり、発熱も出現したため当科へ紹介となった。

入院時現症：身長 175cm、体重 69kg、BMI 22.5kg/m^2、体温 38.4℃、血圧 133/44mmHg、脈

拍 88/分・整、呼吸数 16/分、SpO_2 98%（Room Air）。眼瞼結膜に貧血なし、眼球結膜に黄染なし、頚部リンパ節は触知せず。呼吸音清、左右差なし。心音整、雑音なし。腹部平坦・軟で圧痛なし。右肩挙上時、上腕外側に圧痛あり。右臀部および股関節部の腫脹や発赤は認めなかったが圧痛を呈し、股関節の屈曲および回旋制限を認めた。

検査所見：

血液検査所見：　白血球数は 13,300/μl、CRP は 23.0mg/dl と炎症反応は高値を呈し、ALT 104IU/L、ALP 899IU/L、γGTP 260IU/L と肝胆道系酵素の上昇も認めた（表１）。

WBC	13,300	μl	BUN	12	mg/dl
RBC	411×10⁴	/μl	Cre	0.57	mg/dl
Hb	12.5	g/dl	UA	3.2	mg/dl
Plt	46.6×10⁴	/μl	Na	139	mEq/l
PT-INR	1.12		K	4.7	mEq/l
APTT	44.4	sec	Cl	101	mEq/l
D dimer	4.1	μg/ml	Ca	9.4	mg/dl
TP	8.1	g/dl	P	4.1	mg/dl
Alb	3.0	g/dl	BS	89	mg/dl
T.bil	0.7	mg/dl	CRP	23.0	mg/dl
AST	28	IU/l			
ALT	104	IU/l			
LDH	174	IU/l			
ALP	899	IU/l			
γ-GTP	260	IU/l			

表１　入院時血液検査

CT 検査：右腸腰筋背側から骨盤壁沿いに不整な染まりを認め膿瘍が疑われた（図１a）。右肩関節周囲にも不整な染まりと軟部組織の肥厚を認めた（図１b）。なお、肺炎や肝胆道系疾患および腎盂腎炎を示唆する所見は認められなかった。

図１　CT 検査所見 a：右腸腰筋背側から骨盤壁沿いに不整な染まりを認めた。b：右肩関節周囲にも不整な染まりと軟部組織の肥厚を認めた。

骨盤部 MRI 検査：右腸腰筋背側から右臀部にかけて ring 状を示す病変の広がりを認め、仙腸関節を主体に周囲に広がっていた（図２a）。病変の拡散信号は高信号を呈し、膿瘍が考えられた（図２b）。

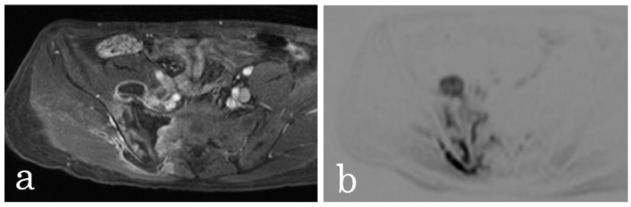

図２　骨盤部 MRI 検査　a：右腸腰筋背側から右臀部にかけて ring 状を示す病変の広がりを認め、仙腸関節を主体に周囲に広がっていた。b：病変の拡散信号は高信号を呈していた。

治療経過（図３）：右腸腰筋膿瘍ならびに右肩関節周囲炎と診断した。膿瘍への穿刺ルートの確保が困難であったため、抗菌薬 Meropenem（MEPM）投与による保存的治療を開始した。鎮痛目的に Acetaminophen 1,200mg/日を投与していたが鎮痛得られず Loxoprofen180mg/日に変更し対処した。

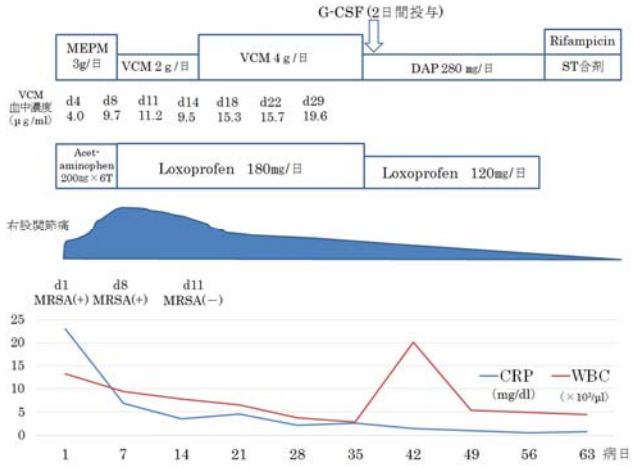

図３　入院後臨床経過図　MEPM: Meropenem、VCM: Vancomycin、DAP: Daptomycin、ST: Sulfamethoxazole - Trimethoprim、G-CSF: granulocyte-colony stimulating factor、MRSA: Methicillin-resistant *Staphylococcus aureus*

入院時の血液培養（3 セット）ならびに尿培養より MRSA が検出され、第 3 病日に抗菌薬を Vancomycin（VCM）に変更した（表２）。入院第 7 病日には解熱し、白血球数は正常範囲内となり CRP 値は 6.9mg/dl へ低下した。CT 検査にて膿瘍の縮

小を認めたが、右肩痛や臀部の痛みは続き、Loxoprofen180mg/日は継続していた。VCM のトラフ値は 9.7μg/ml であったため、トラフ値 15 を目標に、VCM を 4 g /日に増量し加療を継続したところ、

薬剤	感受性
PCG	R >=2.0
ABPC	R >=2.0
ABPCSBT	R <=4.0
CEZ	R >=32.0
IPM/CS	R <=2.0
AMK	I 32.0
GM	R >=16.0
ABK	S <=1.0
EM	S <=0.25
CLDM	S <=0.5
MINO	S <=1.0
VCM	S 1.0
TEIC	S <=0.5
DAP	S <=0.5
LVFX	S <=1.0
ST	S <=19.0
LZD	S 2.0

表２　薬剤感受性検査

入院第 11 病日に施行した血液培養では MRSA は検出されなかった。入院第 35 病日の採血にて WBC 2,600/μl（Neu 440/μl）を認めた。この時、VCM のトラフ値は 13.1μg/ml と推奨範囲内であったが 、VCM による好中球減少症 [2] の可能性は否定できないため、Daptomycin （DAP） に切り替え、granulocyte-colony stimulating factor （G-CSF） を 2 日間投与した。その後、炎症反応の再燃や好中球の減少なく経過した。DAP 投与 3 週目（入院第 58 病日）には、発熱なく右肩および右臀部痛は軽快し、Loxoprofen の定時内服は終了した。炎症反応は陰性となったが、CT 検査において腸腰筋膿瘍は消失するも右仙腸関節部の液体貯留が残存していたため、 Rifampicin450mg/ 日および ST （Sulfamethoxazole - Trimethoprim） 合剤を Trimethoprim として 320 ㎎/日の内服に切り替えた。入院第 73 病日の CT 検査で、右仙腸関節部の液体貯留がわずかに残っていたが腸腰筋膿瘍の再燃なく、全身状態良好のため外来にて抗菌薬を継続することとなった。

3　考察

腸腰筋膿瘍はまれな疾患と考えられてきたが近年増加傾向にある。発症の危険因子は、糖尿病、アルコール多飲、肝硬変、慢性腎不全、ステロイドや免疫抑制剤投与中、HIV 感染であり、基礎疾患を有する患者や免疫力が低下している高齢者に発症しやすい [3, 4]。腸腰筋膿瘍は原発性と続発性に分類される。原発性は直接波及する病巣を認めない場合で、血行性およびリンパ行性に細菌が伝播し、起因菌は黄色ブドウ球菌が最多である [5]。黄色ブドウ球菌の中で MRSA の占める頻度は米国において 25%の報告がある [6]。本邦では、腸腰筋膿瘍における MRSA の頻度は明らかではないが、入院患者から分離されている黄色ブドウ球菌の 50～70%が MRSA と言われている。外来患者においても黄色ブドウ球菌の 10～30%を MRSA が占めている [7]。MRSA が分離される主な疾患として、人工呼吸器関連肺炎を含む肺炎、菌血症、皮膚・軟部組織感染症、手術創感染症、尿路感染症などがある [8] 。

一方、続発性は後腹膜に隣接した諸臓器からの炎症の波及が主な原因と考えられており、起因菌は大腸菌などのグラム陰性菌が最多で、原因疾患としては憩室炎・大腸穿孔・虫垂炎・クローン病などの消化器疾患が多く、整形外科的疾患では化膿性脊椎炎に合併した腸腰筋膿瘍の発症も報告されている [9]。診断、治療の遅れによる死亡率は原発性で 2.5%、続発性で 18.9% [10] であり、続発性で治療が行われなかった場合は 100%と報告されている [11]。自験例は中年の常習飲酒者であったが、最近の医療曝露歴がないにもかかわらず、入院時の血液培養より MRSA を認めた。腸腰筋近傍に病変はなく、MRSA 菌血症に合併した原発性腸腰筋膿瘍と診断したが、感染経路については明らかな肺炎や胆道系疾患や尿路疾患および皮膚病変は認められなかった。1 年ほど前から鼻出血後の痂皮を繰り返していたことより鼻腔感染による MRSA 菌血症に至った可能性を考え、入院後抗菌剤投与 14 日目に鼻腔の培養を行ったが MRSA は検出されなかった。同時期の血液培養でも MRSA は陰性化していたため、感染経路に関して鼻腔感染の可能性については完全には否定できなかった。

腸腰筋膿瘍の治療は、ドレナージ可能な症例であればエコーや CT ガイド下経皮的ドレナージが第一選択である [12) 13)]。抗菌薬による保存的治療の場合は、臨床的に重症度がそれほど高くなければ培養結果を待つことができるが、重症症例によっては初期から MRSA をカバーする抗菌薬投与を考慮すべきと思われる。MRSA 腸腰筋膿瘍の症例では、いずれの治療法であっても抗菌薬の投与は十分な期間が必要とされ、平均で 55 日間（35～70 日）との報告がある [14)]。MRSA 感染症の治療には VCM に Rifampicin と ST 合剤の併用が有効であると報告されており [15, 16, 17)]、自験例では当初 VCM 単独投与を行っていたが、VCM 投与 5 週目にはトラフ値が推奨目標域にもかかわらず好中球減少症を認めた。VCM による好中球減少症の報告は 2～12%[2)] であるが、可能性は否定できないため、DAP に切り替え治療を継続した。第 58 病日、局所の疼痛は消失し炎症反応も陰性となっていたが、CT 検査では右仙腸関節部の液体貯留がわずかに残っていたため、Rifampicin と ST 合剤の内服に切り替え退院となり、外来で経過観察を行うこととなった。

4　結語

基礎疾患を有さない中年発症の MRSA 菌血症に合併した腸腰筋膿瘍の 1 例を報告した。最近の医療曝露歴のない患者においても MRSA を保菌しており、MRSA 菌血症に合併した膿瘍を形成する可能性がある。自験例のように経皮的ドレナージが困難な症例であっても、抗菌薬の長期投与により病勢を改善させることが可能であると思われた。

本症例の要旨は第15回日本病院総合診療医学会学術総会（2017年9月、千葉）にて報告した。（予定）

5　文献

1) 添野真嗣、蛭川浩史、小林隆、他：腸腰筋膿瘍の 2 例(原発性と続発性）新潟医学会雑誌 2011;125:391-398

2) Black E, Lau TT, Ensom MH. Vancomycin-induced neutropenia: is it dose- or duration-related? Ann Pharmacother 2011;5:629-38

3) 楯英毅：当院における腸腰筋膿瘍 11 例の臨床的検討(2005-2008)　感染症学雑誌　2009;6:652-657

4) 山本俊信、山腰雅宏、鈴木幹三、他：高齢者に発症した腸腰筋膿瘍の 1 例　感染症学雑誌 1996;4:371-376

5) Santaella RO, Fishman EK, Lipsett PA. Primary vs secondary iliopsoas abscess. Presentation, microbiology, and treatment. Arch Surg 1995;130:1309-1313

6) Alonso CD, Barclay S, Tao X, Auwaerter PG. Increasing incidence of iliopsoas abscesses with MRSA as a predominant pathogen. J Infect 2011;63:1-7

7) 二木芳人:MRSA 感染症の治療ガイドライン―2017 年改訂版　http://www.kansensho.or.jp/guidlines/pdf/guideline_mrsa_2017revised-edition.pdf:20 May 2017

8) 厚生労働省：院内感染対策サーベイランス全入院患者部門公開情報（2014年報）　https://www.nih-janis.jp/report/open_report/2014/3/2/zen_Open_Report_201400.pdf

9) 治部袋佐知代、大武幸子、宇都祐子、他:：足潰瘍が起因となり腸腰筋膿瘍を発症したと考えられた 2 型糖尿病の一剖検例 東京女子医科大学雑誌　2008;6:270-274

10) 金井宏幸、佐々木哲也、石井桂輔、他：腸腰筋膿瘍に対する治療 整形外科　2007;1:11-16

11) Ricci MA, Rose FB, Meyer KK. Pyogenic psoas abscess: worldwide variations in etiology. World J Surg 1986;10:834-843

12) 遠山将吾、玉井和夫、阪本厚人、他：経皮的ドレナージが奏功した化膿性椎間板炎に合併した

腸腰筋膿瘍の 2 例 中部日本整形外科災害外科学会雑誌　2008;6:1219-1220

13) 井関雅紀、田縁千景、青木弥寿、他：超音波ガイド下経皮的穿刺ドレナージで軽快した腸骨筋膿瘍の 3 例 整形外科　2009;13:1379-1381

14) 會田勝広、森澤佳三、園畑素樹、他：腸腰筋膿瘍の治療経験 整形外科と災害外科　1999;4:1027-1030

15) 古川恵一:重症 MRSA 感染症に対するバンコマイシンと ST 合剤、リファンピシンの併用療法例 治療学　2000;3:331-334

16) 島本祐子、西谷肇、山岡利守、他 : Vancomycin, rifampicin, sulfamethoxazole/trimethoprim の併用が著効した MRSA による感染性心内膜炎の一例　日本化学療法学会雑誌　2001;2:108-111

17) Liu C, Bayer A, Cosgrove SE, et al. Clinical practice guidelines by the infectious diseases society of America for the treatment of methicillin-resistant *Staphylococcus aureus* infections in adults and children. Clin Infect Dis 2011;52:18-5